

Césarienne et extraction foetale difficile

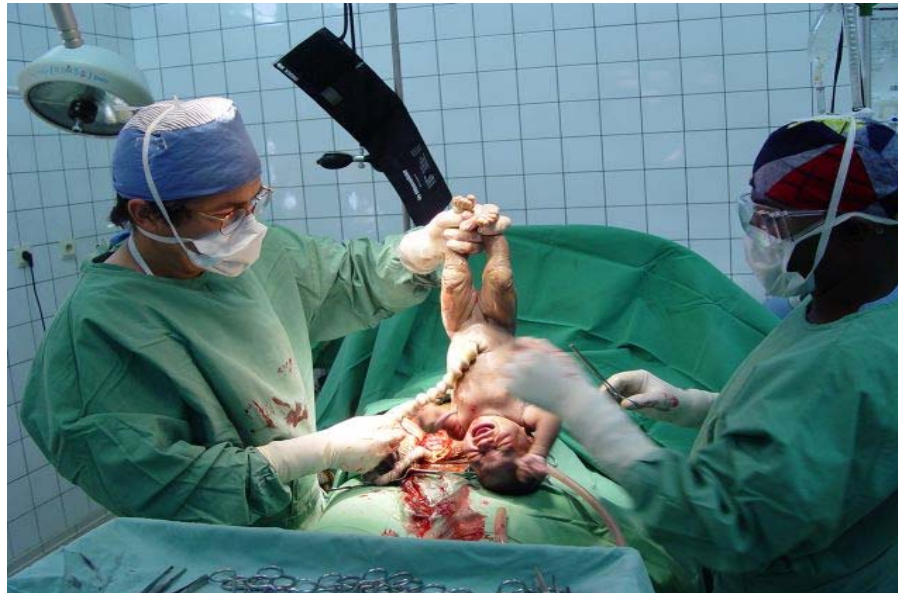Journée chirurgie - 4 Décembre 2010

Dr AS Coutin



Extraction foetale : le cœur de l'intervention césarienne

- Temps délicat
- Illusoire de croire que la césarienne met à l'abri de toute difficulté d'extraction!



Extraction foétale parfois difficile

■ Pour la mère:

- « traumatisme utérin »

extension involontaire de l'hystérotomie
nécessité d'une extension en T ou en J

- ses conséquences

risque hémorragique, difficultés de suture
fragilisation de la cicatrice utérine ultérieure

■ Pour le foetus/ nouveau né

- Hypoxie prolongée liée au délai d'extraction

- Traumatisme : fractures , paralysies , lacérations, hémorragies intra craniennes

■ Et un stress pour l'opérateur ...

Traumatismes maternels liés à l'extraction (1)

- Extension involontaire de l'hystérotomie sur le segment inférieur SI, col, latéralement vers pédicules, ligaments larges

“Cesarean delivery outcomes after a prolonged second stage of labor” Sung JF et al - Am J Obst Gynecol 2007

Étude rétrospective 239 patientes 1ère CS à dilatation complète

Extensions non intentionnelles de l'hystérotomie plus fréquentes en cas de 2nd phase prolongée (>4h) 40% vs 26% p 0,03

Extensions au col 29% vs 5% p 0,005

Extensions corrélées à un temps chirurgical prolongé

Traumatismes maternels liés à l'extraction (2)

■ Extension volontaire en T ou J

Transforme une hystérotomie segmentaire transversale en une hystérotomie segmento corporéale exposant à un risque de rupture utérine ultérieur

“T and J vertical extensions in low transverse cesarean births”

Boyle JG et al - Obstet Gynecol 1996

Etude rétrospective cas contrôle 4582 césariennes segmentaires transversales sur 7 ans (taux de 22%)

Dont 56 césariennes avec extension verticale (1,3%)

Extension intentionnelle en T la + fréquente 38%

Indications : présentation anormale siège transverse , SI peu développé, tête profondément engagée dans le bassin, rétention de tête dernière

Traumatismes maternels liés à l'extraction (3)

Table 3. Complications of T, J, and U Extensions

	Extensions (n = 56)	Controls (n = 56)	P
Maternal age (y)	27.4 ± 6.08	25.7 ± 6.47	NS
Gestational age (wk)	34.9 ± 4.24	35.0 ± 3.99	NS
Presentation			
Cephalic	25	25	NS
Breech	16	24	
Transverse	9	1	
Twins	6	6	
→ Estimated blood loss* (mL)	990 ± 310	790 ± 150	<.05
Calculated blood loss†			
Hemoglobin (g/dL)	3.0 ± 1.4	1.6 ± 1.0	<.05
Hematocrit (%)	8.6 ± 3.9	4.8 ± 3.3	<.05
→ Complications			
Excessive blood loss‡	20	1	<.05
Surgical complications§	15	2	<.05
Length of hospital stay (d)	4.6 ± 1.6	3.8 ± 1.1	<.05

NS = not significant.

* Estimated blood loss not available for one case (n = 55).

† Difference in preoperative vs postoperative (24–48 hours) value.

‡ Blood loss >1000 mL or ≤1000 mL with operative note describing "significant blood loss."

→ § Complications include broad ligament hematoma or extension, cervical and uterine artery lacerations, and ≥3 minute delay of delivery.

Boyle JG et al - Obstet Gynecol 1996

La pathologie traumatique foetale n'est pas l'apanage de la voie basse

Fetal injury associated with cesarean delivery

Alexander et al - Obstet Gynecol 2006

Etude de cohorte prospective multicentrique

Table 1. Incidence and Type of Fetal Injury Identified in 37,110 Cesarean Deliveries

	Number (Incidence per 1,000)
Total number of injuries*	418 (11.3)
Skin laceration	272 (7.3)
Cephalohematoma	88 (2.4)
Clavicle fracture	11 (0.3)
Facial nerve palsy	11 (0.3)
Brachial plexus injury	9 (0.2)
Skull fracture	6 (0.2)
Long bone fracture	8 (0.2)
Intracranial hemorrhage	2 (0.1)
Other†	20 (0.5)

* Nine patients had two fetal injuries.

† Includes abnormal bruising, subconjunctival hemorrhage, abrasion, and minor injuries not able to be classified.

Fetal injury associated with cesarean delivery

Alexander et al - Obstet Gynecol 2006

- césarienne en 2^{ème} phase du travail FDR de trauma foetal 2,8% vs 1,1% en 1^{ère} phase $p < 0,001$

Table 5. Selected Surgical Factors at Cesarean Delivery in Relation to Fetal Injury

Indication for Cesarean Delivery	Cesarean Delivery With Fetal Injury (n=418)	Number of Cesarean Deliveries (n=37,110)	P
Incision to delivery time, min.			
3 or less	61 (19)	3,266	.002*
4-5	56 (14)	4,037	
6-10	146 (10)	14,405	
11-15	84 (9)	8,902	
More than 15	64 (10)	6,214	
Skin incision type			
Pfannenstiel	328 (11)	29,072	1.0
Midline	88 (11)	7,795	
Uterine incision type			
Transverse	385 (11)	35,040	.003
Vertical	24 (14)	1,779	
T or J	8 (34)	237	

Data are shown as n (per 1,000) or number.

* A test of trend was used to determine whether the incidence of fetal injury varied across incision lines.

Trauma foetal : plaies

Revue littérature : Chauvin C et al - Gyn Obst Fertil 2009

- Incidence 0,7 à 3%
- Plaies de la zone foetale en regard de l'hystérotomie
- FDR : délai incision cutanée/acc < 3 mn / cs urgente , rupture des membranes (+/- siège)
- Minimales, superficielles 97%
mais attention ↑ risque de transmission materno foetal VIH
- Sévères 1% : césar. en extrême urgence bradycardie foetale sur hgie - pince de Kelly dans l'hystérotomie
→ plaie et fracture foetale - décès néonatal

iatrogenic brain injury during emergency C section

Durham JH et al - Acta Obstet Gynecol Scand 1998

Trauma foetal : hémorragies intra craniennes

Effect of mode of delivery in nulliparous women on neonatal intracranial injury

Towner D at al - NEJM 1999

583 340 accouchements de foetus vivant unique entre 2500 et 4000 gr. P du siège exclues

Incidence d'hémorragies intra crâniennes

0,5/°° dans le groupe acc vaginal spontané

1 /°° CS en cours de travail sans tentative d'extraction instrumentale OR 2 [1,5-2,6]

Trauma foetal : fractures

Predisposing factors in obstetrical fractures

Nadas S et al - Skeletal radiol 1993

Etude rétrospective 29 fractures du nouveau né (12 os longs, 7 crane, 10 clavicules)

10 sur césariennes, 11 sur AVB

Fractures os longs associées à césarienne, siège et faible poids de naissance

Trauma foetal : césarienne FDR de fracture de fémur

Cesarean section and the risk of fractured femur

Toker A et al - Isr Med Assoc J 2009

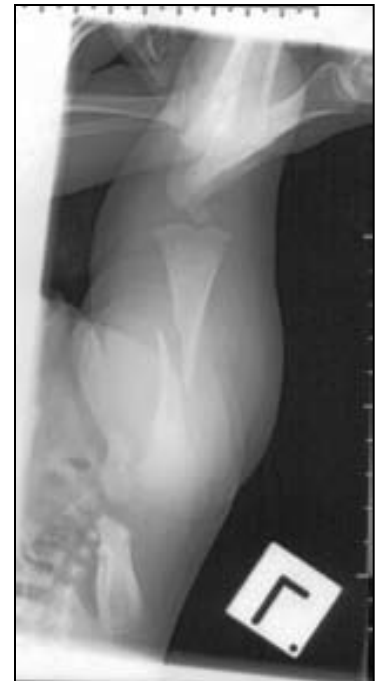Etude rétrospective 10 ans

221 939 accouchements - 38990 CS (17,6%)

Fracture du fémur faible incidence lors des acc VB et CS

0,3/00 (12 fractures) groupe CS vs 0,07/00 (17 fractures) groupe VB

$p < 0,001$ OR 11,2 [3,97-31,97]



Risque hypoxique (1)

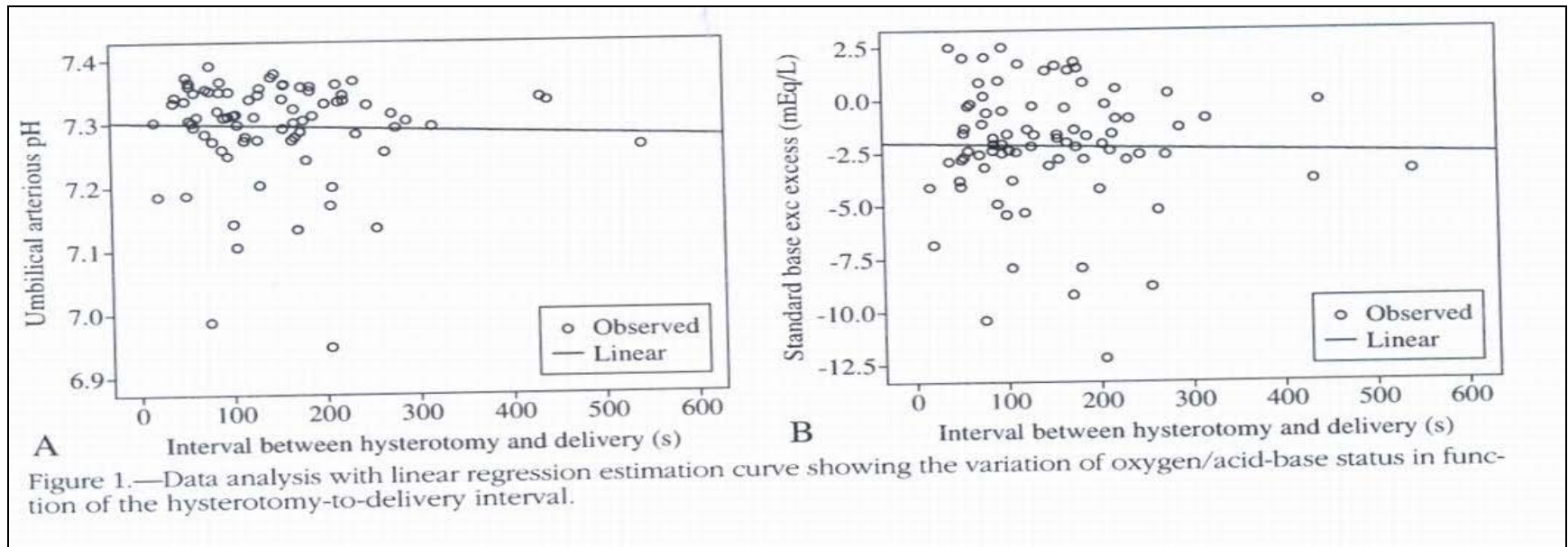
- Délai autorisé hystérotomie – extraction ?
 - « recommandation » < 3 minutes pour éviter une acidose foetale ?
 - *Rooth 1973 J Perinat Med*
rapidité de chute du PH foetal fonction de l'hypoxie
chute de 0,5 unités
en 3 - 4 mn pour un déficit de 100%
en 30 mn pour un déficit de 50%
 - hystérotomie altération du débit sanguin placentaire -
degré d'hypoxie ?
- +/- majoration / compression cave en décubitus dorsal –
hypotension/ rachi anesthésie
- Extraction doit être rapidesurtout chez un foetus déjà
en situation hypoxique

Risque hypoxique (2)

Incision –to-delivery interval and neonatal wellbeing during cesarean section
Fontanarosa M - Minerva Ginecol 2008

- Etude prospective : 71 césarienne élepectives segmentaires transversales à 37 SA -- patientes hémodynamiquement stables

étude de l'effet du délai hystérotomie – naissance sur le bien être foetal exprimé par l'équilibre acido basique



Risque hypoxique (3)


*Incision –to-delivery interval and neonatal wellbeing during cesarean section
Fontanarosa M - Minerva Ginecol 2008*

Allongement du délai hystérotomie – naissance pas associé à une variation significative du PH, ni de l'exces de base , ni du score d'Apgar

- Une prolongation du délai incision- naissance ne compromet pas par elle même la circulation utéro placentaire
- Il n' y a pas lieu de précipiter l'extraction foetale en l'absence d'hypoxie foetale sévère préalable
- « Le foetus résiste mieux à l'hypoxie qu' au traumatisme »

Technique de l'extraction fœtale

- Contrairement à la voie basse toute césarienne nécessite des manœuvres d'extraction !

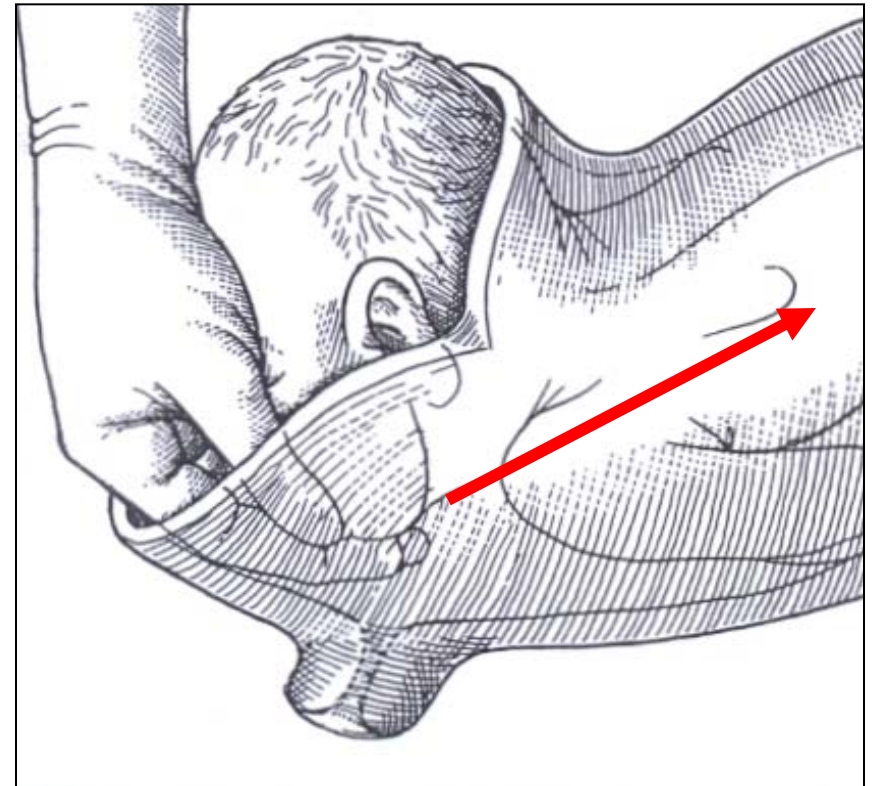


- La mécanique de l'expulsion au travers de l'hystérotomie est tout à fait comparable à l'accouchement par voie basse qq soit sa présentation
 - ➔ Principe général connaissance et respect de la mécanique obstétricale

Extraction foétale – P céphalique

Dégagement de la tête (1)

- Glissement de la main entre la tête et le SI et remonter la présentation dans l'axe au niveau de l'incision
- Ablation de l'écarteur ou valve sus pubienne pour augmenter l'espace et éviter traumatisme foetal (ablation après avoir insinué la main pour bien visualiser où on l'insère sans créer de faux plan de clivage)



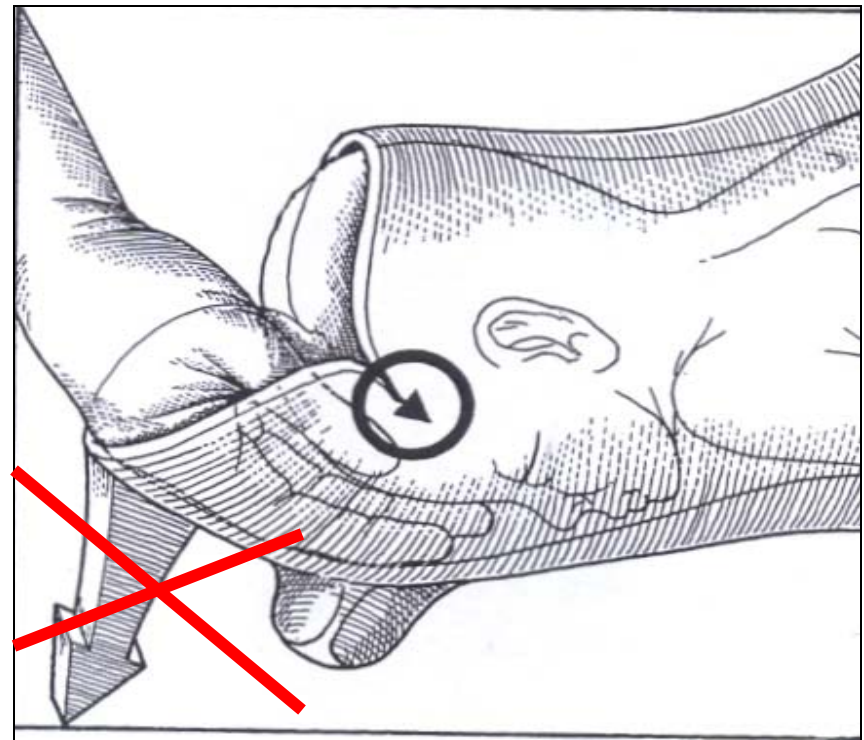
Pratique de l'accouchement Ed Masson 2006

Extraction foétale – P céphalique

Dégagement de la tête (2)

- Repérer la présentation (OP bien fléchi ou autre variété)
- Empaumer le pôle foetal , le soulever vers l'avant et un peu vers le haut sans prendre appui sur la berge inférieure de l'hystérotomie , on amène ainsi la tête à l'orifice de l'hystérotomie

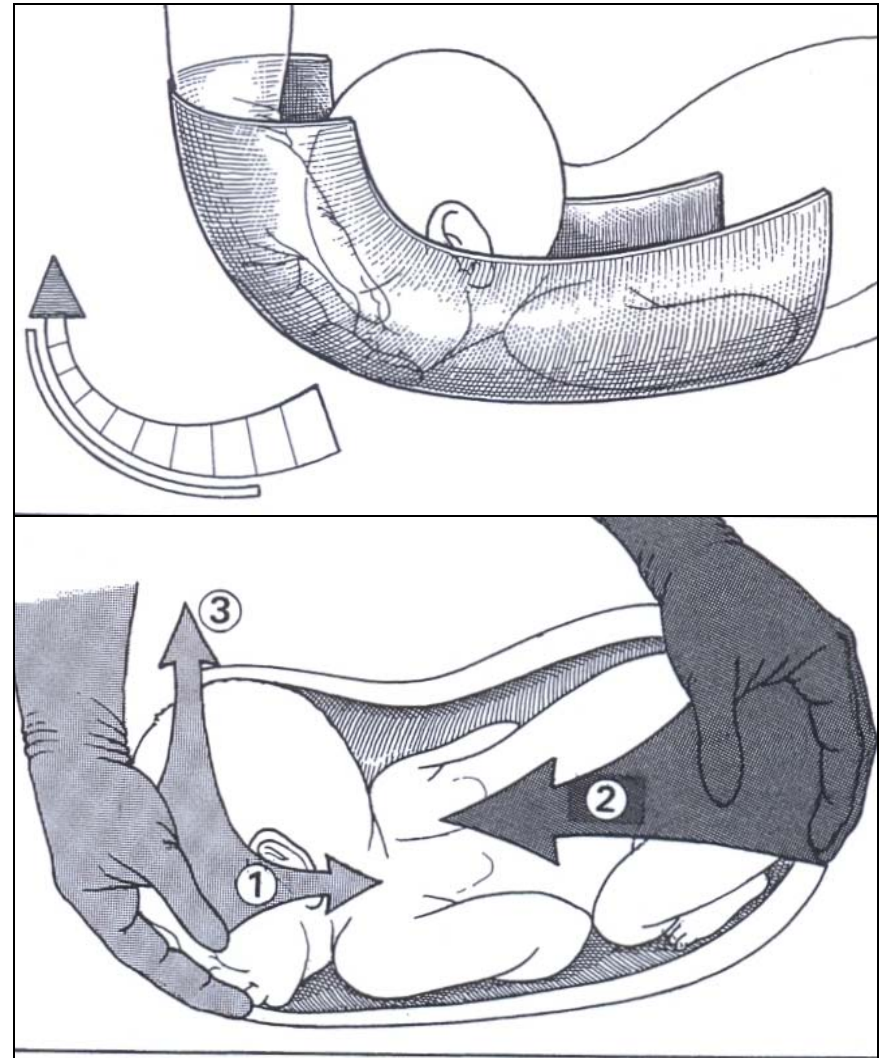
Ne pas faire levier sur berge inférieure



Extraction foétale – P céphalique

Dégagement de la tête (3)

- Faire progresser le foetus hors de l'utérus sur le plan incliné que constitue la main de l'opérateur
- Avec l'aide d'une pression fundique transpariétale dans l'axe longitudinal de l'utérus (et non vers le dos!) qui propulse le foetus

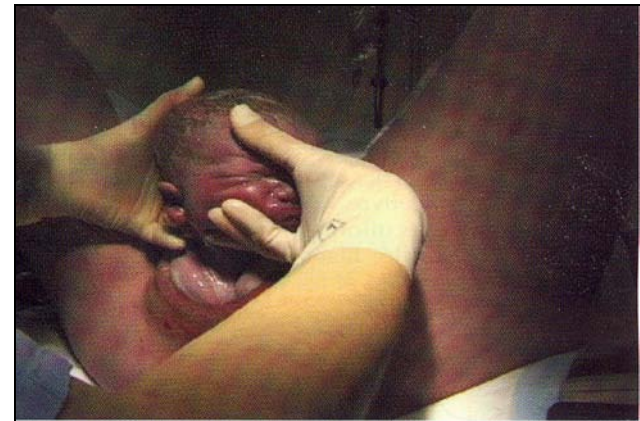
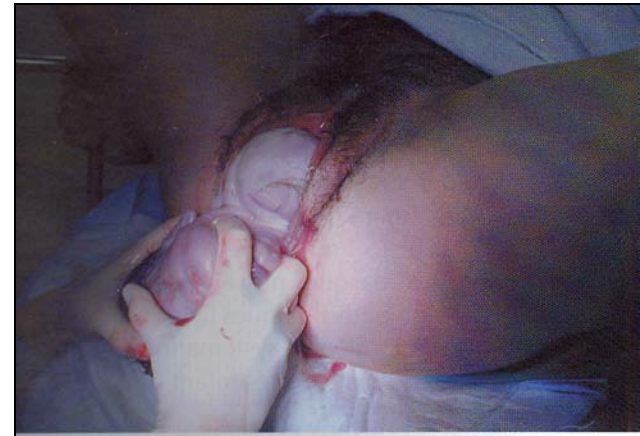
Extraction foetale – P céphalique

Dégagement des épaules

- Tête saisie à 2 mains index et médius prenant appui uniquement sur des structures osseuses: en avant branches horizontales du maxillaire inférieur et en arrière occiput
 - rotation, dégagement de l'épaule antérieure par une traction dirigée vers le bas
 - Puis traction portée vers le haut pour dégager l'épaule postérieure

- Idem voie basse



Extraction foetale – P du siège

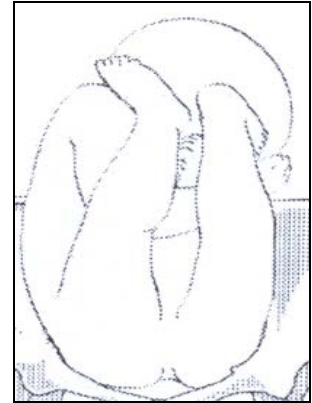
- Quelque soit sa variété et son degré d'engagement , son extraction s'effectue comme une extraction de siège VB
- Même rigueur gestuelle

Extraction foetale – P du siège dégagement des fesses

- Siège décomplété

Idem P céphalique : remonter les fesses

Pousser dans l'axe de l'utérus

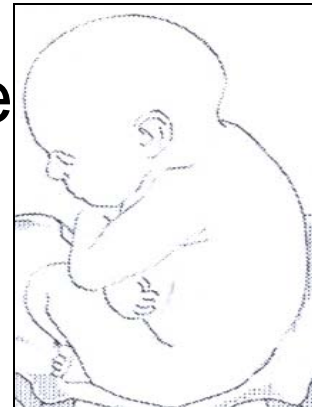


- Siège complet

Saisir un pied (antérieur) ou les 2 et les faire passer dans l'incision

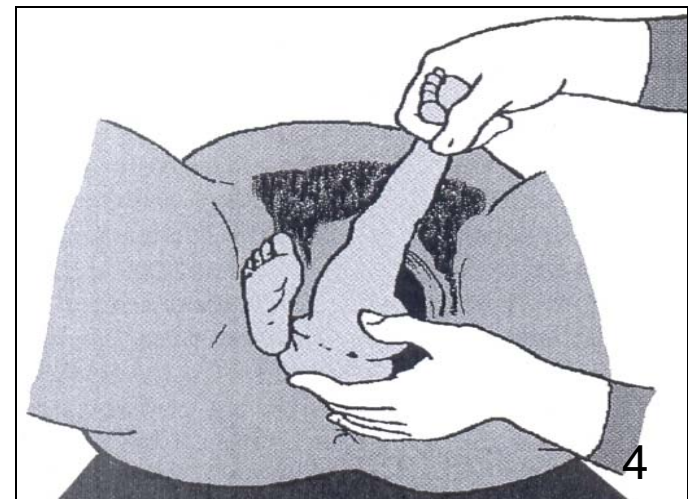
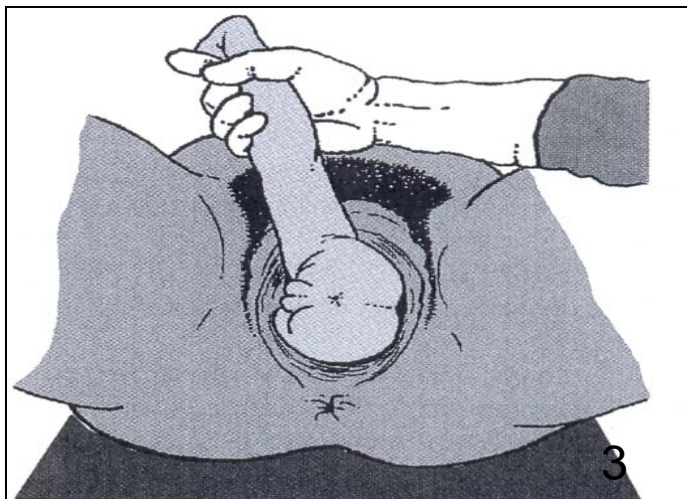
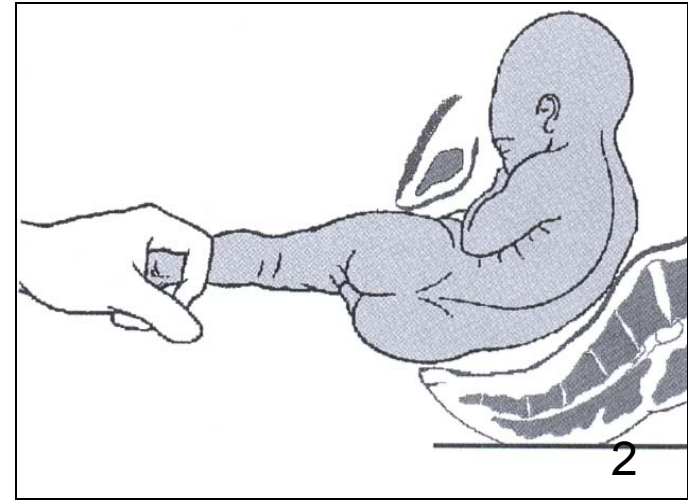
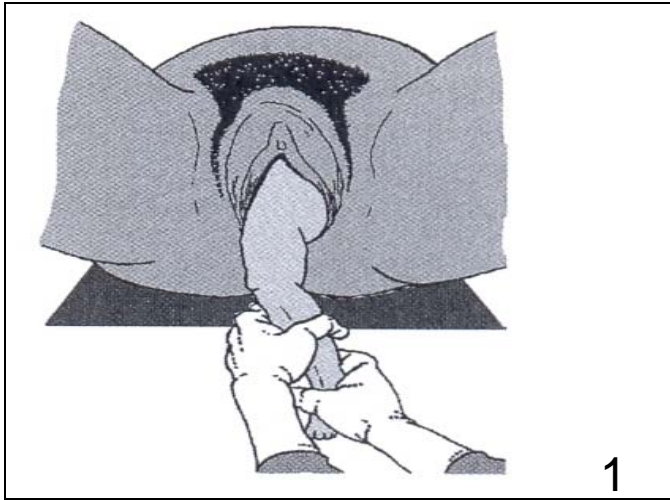
Traction douce continue pour dégager pied/jambe/genou

Pied reconnu à la saillie à angle droit du talon



Grande extraction de siège

Voie basse ou haute même principe



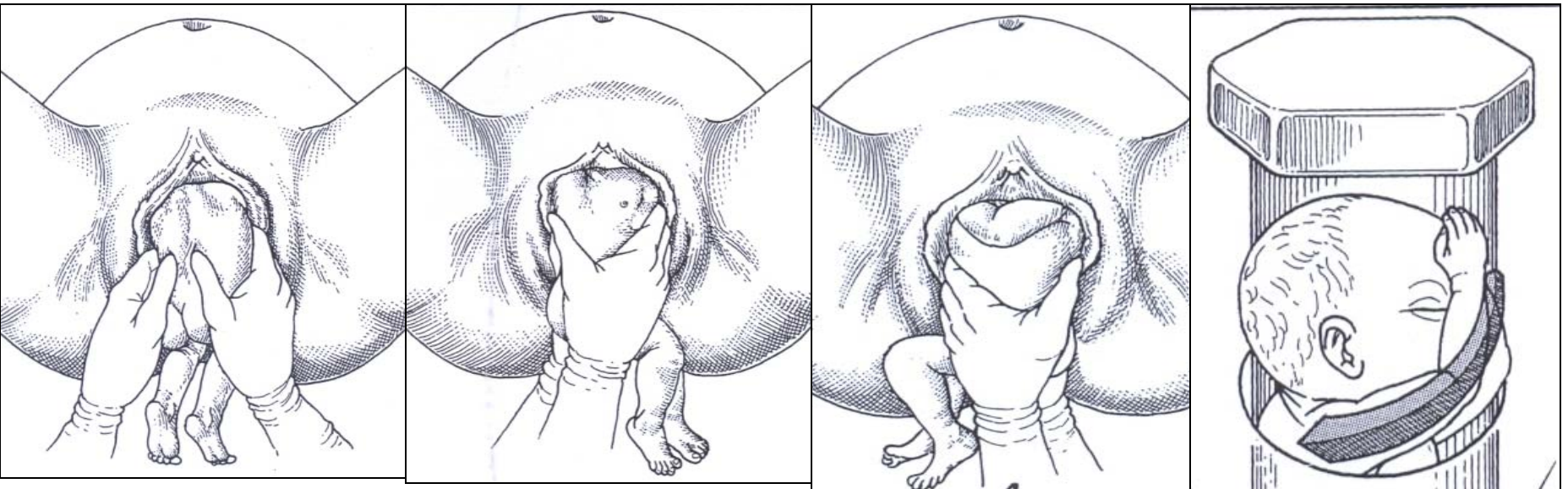
Extraction foetale – P du siège

Dégagement du tronc/bras

- Traction sur le bassin les 2 pouces sur le sacrum , les 2^e,3^e doigts sur l'aile iliaque jusqu'aux omoplates

Dégagement des épaules par double rotation (90/180°)

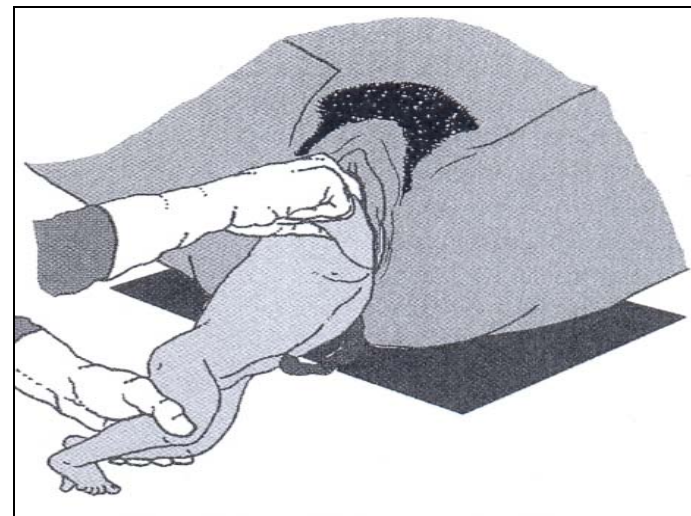
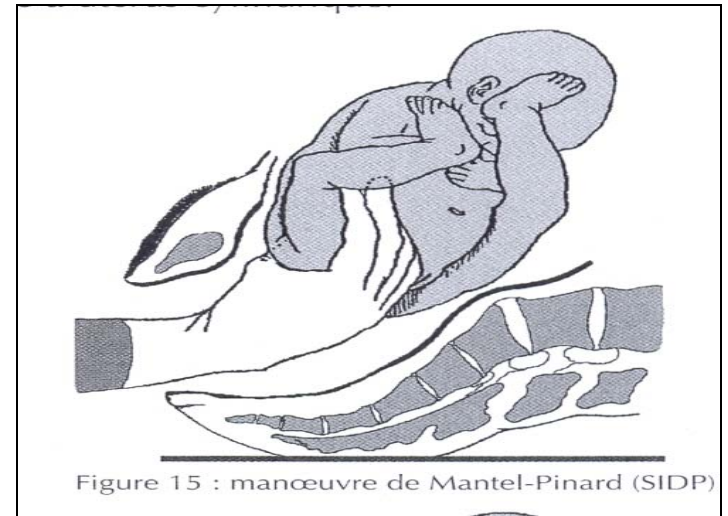
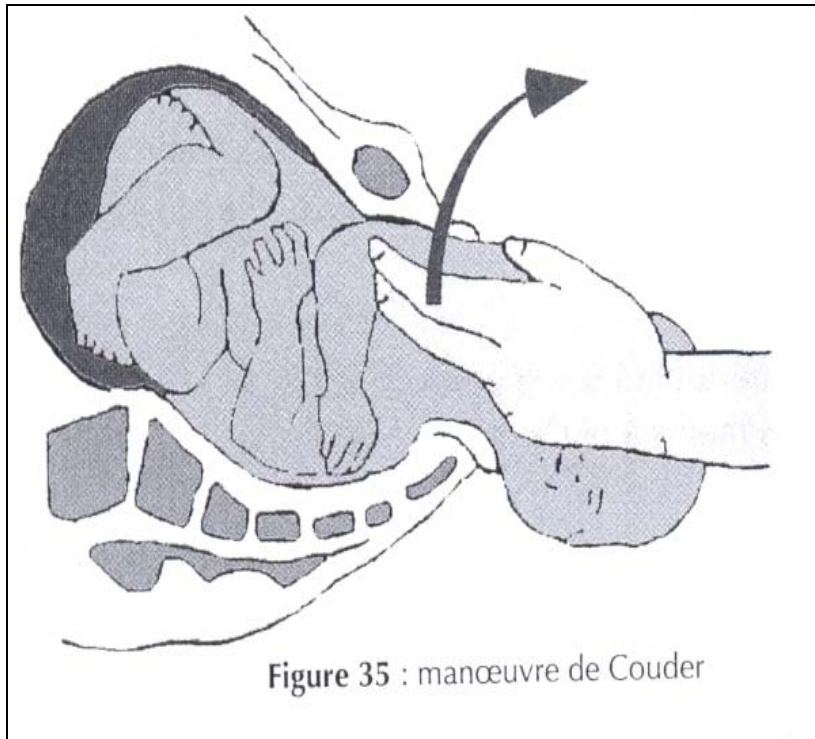
Abaissement des bras (pouce sous l'aisselle , index et médius le long du bras en attelle)



Extraction foetale

principe dégagement bras/cuisse

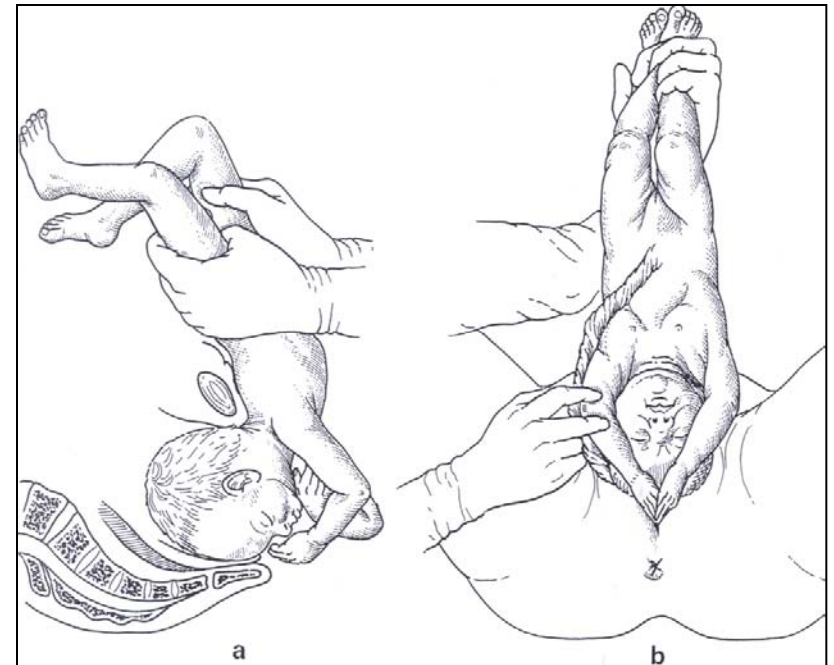
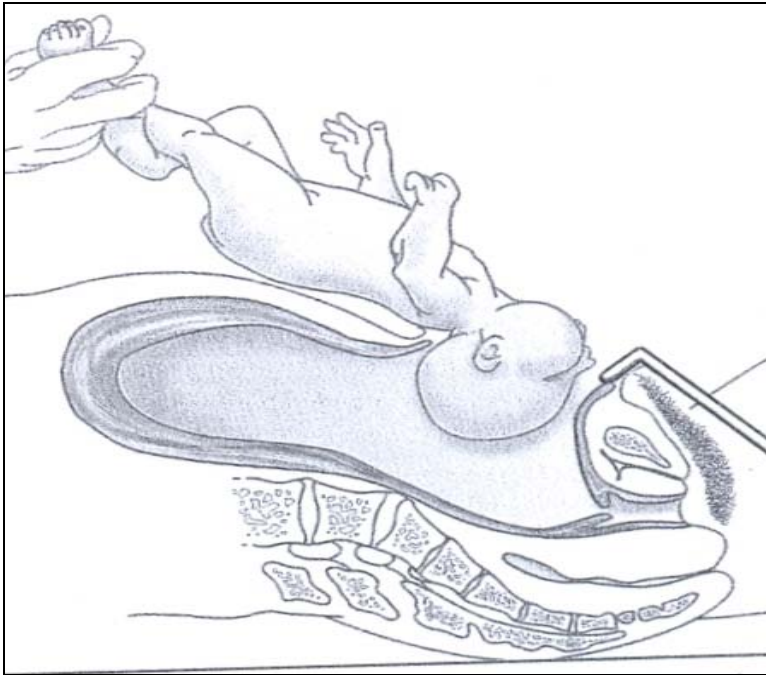
- index, médius en attelle



Extraction foetale – P du siège

Dégagement de la tête

- Similaire à la manœuvre de Bracht
- +/- pression sus pubienne



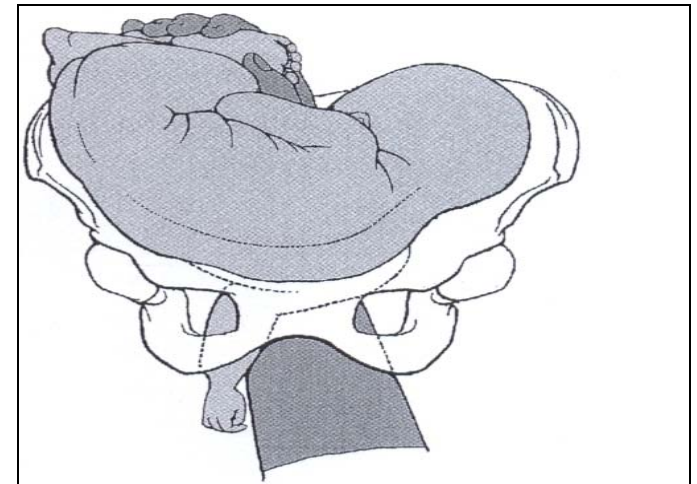
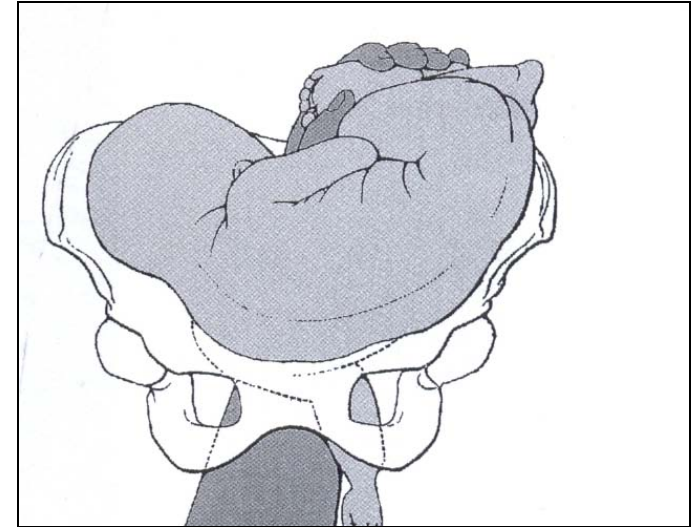
Extraction foétale d'une P Transverse

- L'extraction s'effectue comme une version par manœuvres internes et grande extraction de siège voie basse
- Même rigueur gestuelle
- 3 temps : préhension, version, extraction

Extraction foetale d'une P Transverse

1er temps préhension

- Avoir une représentation du foetus dans l'espace et en particulier du coté de la tête (ou du siége) et de l'orientation du dos
- Aller au fond l'utérus et saisir chaque fois que possible les 2 pieds, sinon choisir le pied antérieur ou qui deviendra antérieur
- Si par erreur préhension d'une Main : pas de panique! La replacer dans l'utérus, rechercher un pied reconnaissable à la palpation du talon



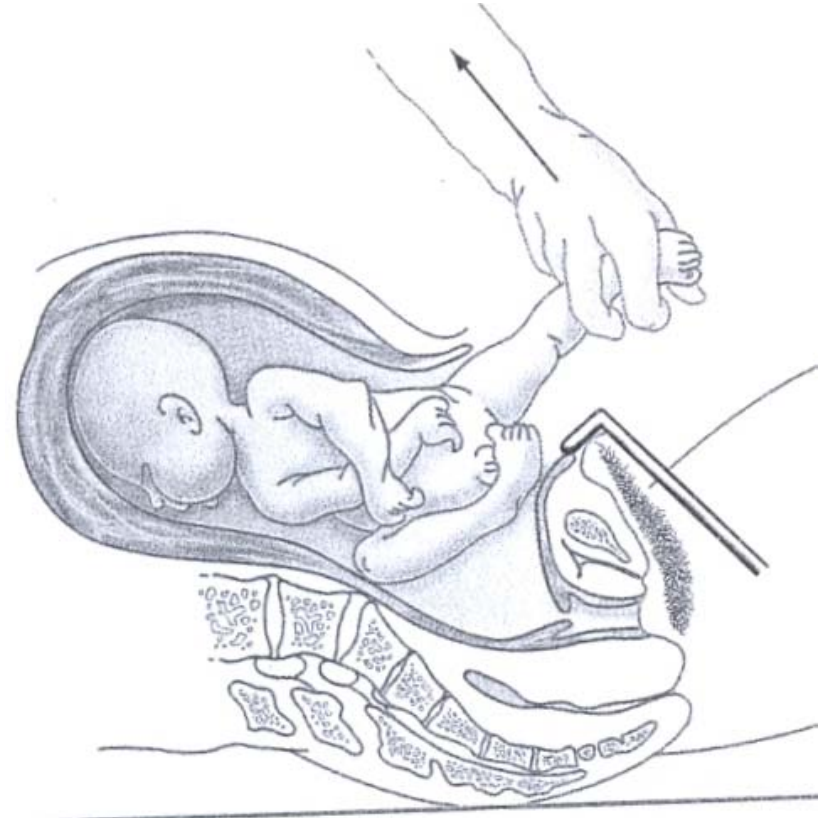Extraction foetale – P transverse

- 2ème temps version

- 2ème temps

Version de transverse en
siège

- 3ème temps
grande extraction
de siège cf

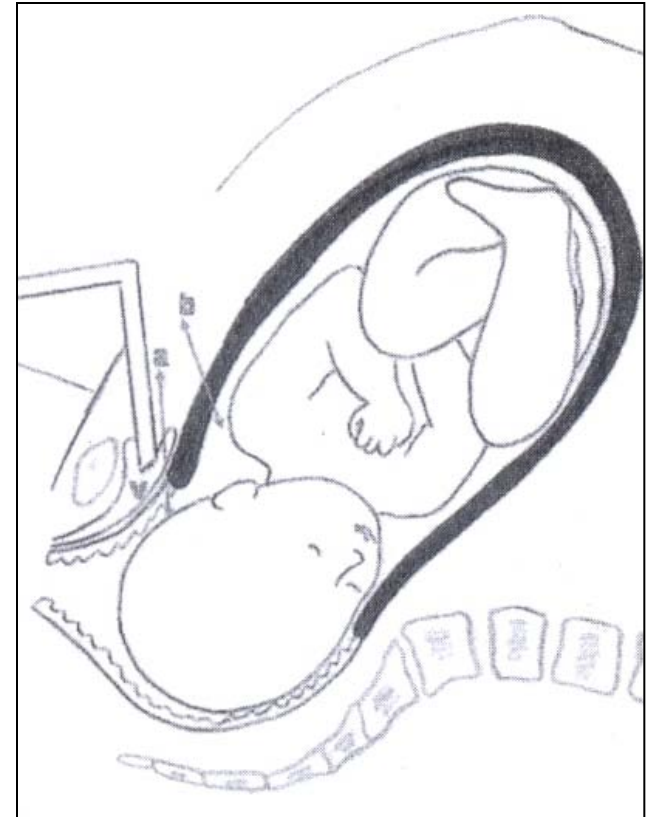


Situation difficile: tête engagée, basse

- Attention à la tentation d'inciser trop bas (a)! sur le col ou travers la vessie
- Hystérotomie se situe à hauteur de l'épaule (b)

Plus grande distance pour atteindre le sommet de la présentation avec les doigts

Le rachis foetal se comporte comme une attelle sur l'utérus contracté empêchant la flexion de la tête foetale pour émerger dans l'incision utérine



Situation difficile: tête engagée, basse

2 Méthodes d'extraction

- Push method – refoulement vaginal

Ou

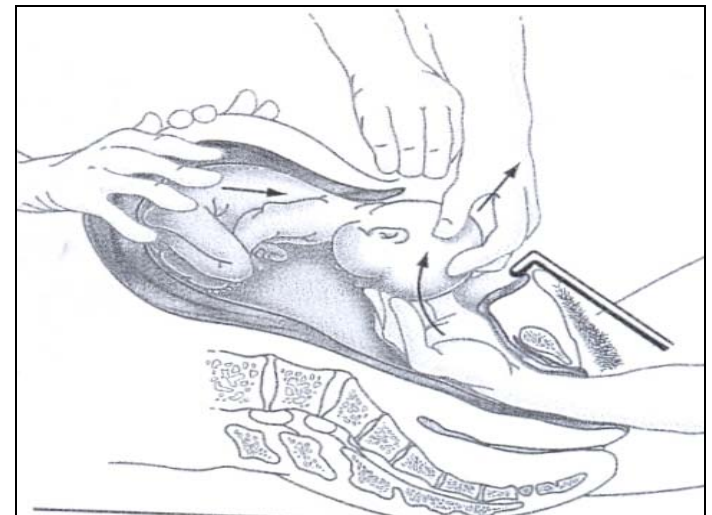
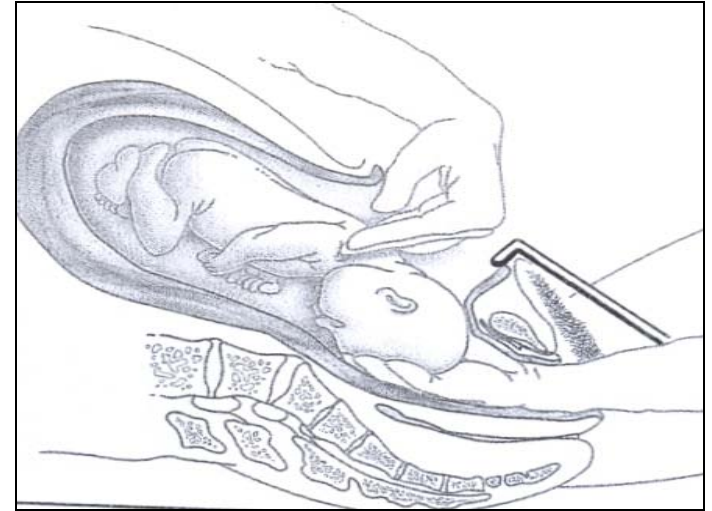
- Pull method – version podalique

Push method – refoulement vaginal (1)

- Extraction en P céphalique avec refoulement manuel par voie vaginale par un aide qui repousse la présentation dans le bassin
- Risque septique ?

Push method- refoulement vaginal (2)

- Pas toujours efficace (poussée doit être dans le bon axe – difficulté sur tête basse, asynclite, défléchie)
- Idéalement devrait être faite avant incision utérine (sinon épaule / bras peut se prolaber dans l'incision utérine rendant l'extraction difficile)
- Difficile de fléchir la tête avec la pression utérine et même risque de déflexion augmentée avec la tête qui vient forcer sur la symphyse
- risque d'extension non intentionnelle de l'hystérotomie



Pull method – version podalique (1)

- Version par manœuvre interne transformant la P céphalique en siège

Puis

- Grande extraction de siège

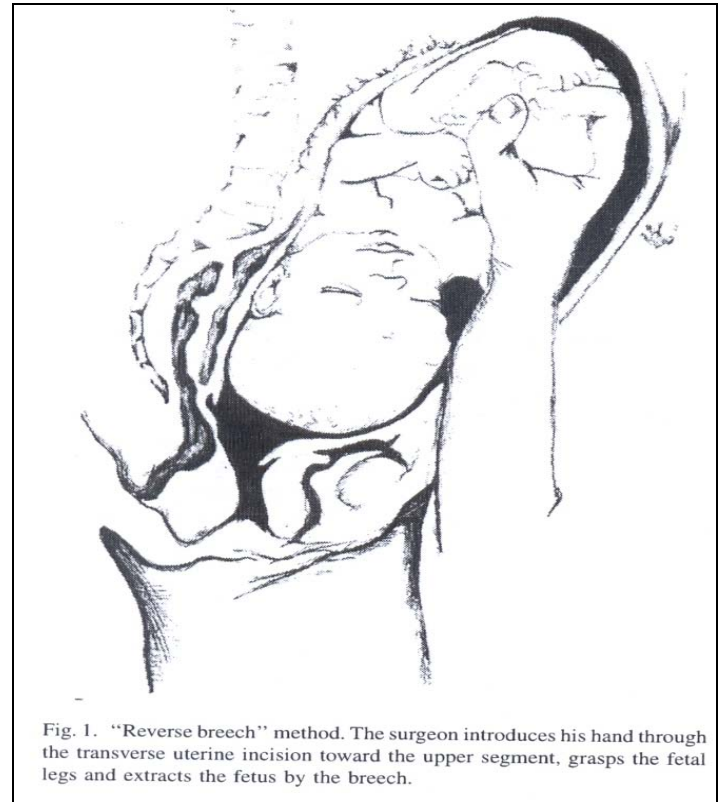
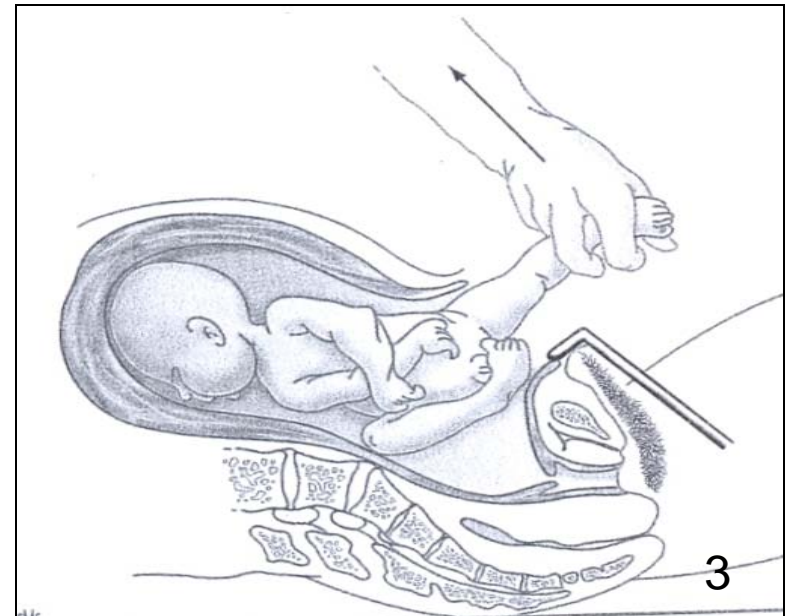
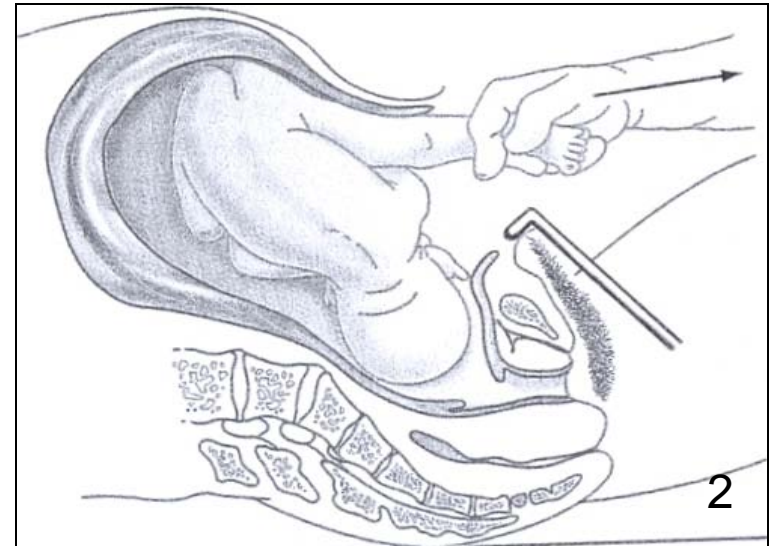
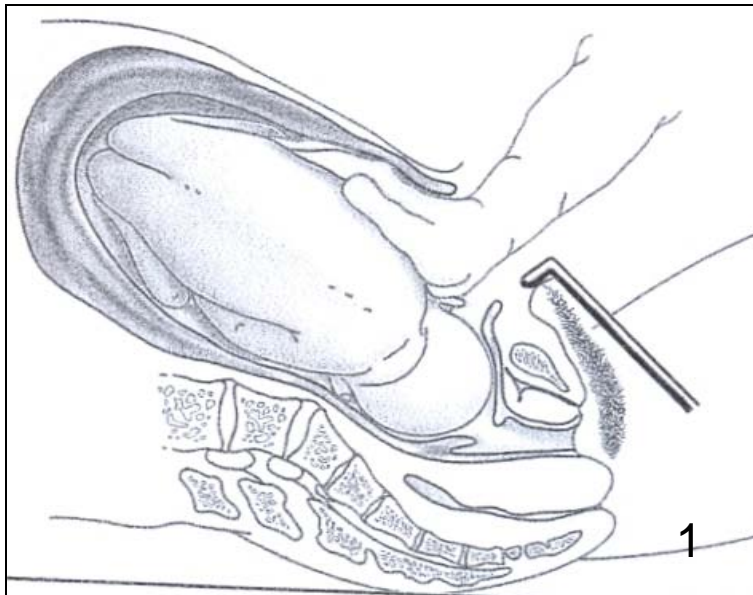


Fig. 1. "Reverse breech" method. The surgeon introduces his hand through the transverse uterine incision toward the upper segment, grasps the fetal legs and extracts the fetus by the breech.

Pull method (2)

- Recherche des 2 pieds
extraction podalique
- Une fois que les fesses sont
extraites , espace libre créé
dans le fond utérin et la tête
vient se dégager



Pull method – version podalique (3)

“Disengagement of the deeply head during cesarean section in advanced labor : conventional method versus reverse breech extraction “

S Chopra et al - Acta Obstet Gynecol Scand 2009

- Etude rétrospective à Chandigarh 182 patientes , grossesse unique ,césarienne > 7cm, avec P céphalique au niveau des épines sciatiques ou en dessous
- Comparaison extraction en céphalique 136 cas et extraction en siège 36 cas
- Pertes sanguines, sepsis pas de différence significative
- A noter 1 fracture du fémur dans le groupe grande extraction
- Extension de l'incision utérine plus fréquente dans l'extraction céphalique que dans la version extraction de siège 22,8% vs 2,2%p = 0,001,

Pull method – version podalique (4)

Head pushing versus reverse breech extraction in cases of impacted fetal head during Cesarean section

Levy R et al - European J Obstet & Gynecol and Reproductive Biology 2005

- Etude rétrospective sur 48 cas (1,5%) de leur 3105 CS durant travail
- Pas de différence sur devenir néonatal

Table 2

Complications rate of women delivered by the 'push' method compared to those delivered by the 'pull' method

Variable	Push method (n = 28)	Pull method (n = 20)	P-value
Infection	13 (46.4%)	1 (5%)	<0.05
Bacteremia	2 (7.1%)	0	NS
Extension of uterine incision	14 (50%)	3 (15%)	<0.05
Ureteral injury	1 (4%)	0	NS
Blood transfusion	3 (10.7%)	0	NS
J or T incision	2 (7.1%)	3 (15%)	NS

Data are n (%) of subjects.

Pull method – version podalique (5)

“Delivery of the impacted head of the fetus at caesarean section after prolonged obstructed labor: a randomised comparative study of 2 methods”

Fasubaa OB et al - J of Obst Gynaecol 2002


- Étude prospective randomisée dans 2 hopitaux de référence au Nigeria
- 3188 accouchements - 108 patientes incluses césariennes pour travail prolongé obstructif à terme avec foetus vivants, uniques
- Randomisées entre push (patiente genoux fléchies , jambes en abduction / poussée vaginale par un aide en conditions stériles) et pull method (grande extraction de siège)

Table II. Maternal outcome in the two study groups of patients with prolonged obstructed labour with impacted fetal head at Obafemi Awolowo University Teaching Hospitals Complex, Ilfe-Ife (June 1998–May 2000)

<i>Variable</i>	<i>Method</i>	<i>Number</i>	<i>Mean</i>	<i>Standard deviation</i>	<i>t-test</i>	<i>P</i>
<i>(a)</i>						
Operation time (minutes)	Push	54	88.5	4.5	34.021	<0.001
	Pull	54	55.6	5.5		
Operative bloodloss (ml)	Push	54	1256.5	54.3	40.665	<0.001
	Pull	54	898.4	35.2		
Average Hospital stay (days)	Push	54	14.5	2.5	8.215	<0.001
	Pull	54	11.4	1.2		
	<i>Push (%)</i>	<i>Pull (%)</i>	χ^2	<i>Odds ratio</i>	<i>P</i>	<i>95%</i>
<i>(b)</i>						
Extension of uterine incisions (ligaments)	16 (29.6)	6 (11.1)	5.71	3.37	<0.05	1.10<OR<10.77
Extension of uterine incision (vagina)	9 (16.7)	2 (3.7)	4.96	5.20	<0.05	0.97<OR<36.91
Wound infection rate	15 (27.8)	18 (33.3)	0.39	0.77	NS	0.31<OR<1.89
Endometritis Rate	31 (57.4)	19 (35.2)	5.36	2.48	<0.05	1.07<OR<5.83

Table III. Fetal outcome among the study subjects of prolonged obstructed labour with impacted fetal head at Obafemi Awolowo University Teaching Hospitals Complex, Ile-Ife (June 1988–May 2000)

<i>Variable</i>	<i>Method</i>	<i>Number</i>	<i>Mean</i>	<i>Standard deviation</i>	<i>t-test</i>	<i>P</i>
(a)						
Apgar score (1 minute)	Push	54	5.1	0.1	92.017	<0.001
	Pull	54	7.9	0.2		
Apgar score (5 minutes)	Push	54	7.8	0.2	31.177	<0.001
	Pull	54	9.0	0.2		
Hospital stay (days)	Push	54	8.4	0.2	65.219	<0.001
	Pull	54	5.2	0.3		
	<i>Push (%)</i>	<i>Pull (%)</i>	χ^2	<i>Odds ratio</i>	<i>P</i>	<i>95%</i>
(b)						
Fetal injury	3 (5.6)	4 (7.4)	0.15	0.74	NS	0.12<OR<4.16
Neonatal admission rate	39 (59.3)	14 (25.9)	12.27	4.16	<0.01	1.71<OR<<10.25
Early neonatal death rate	13 (24.1)	7 (13.9)	2.21	2.13	NS	0.70<OR<6.60

- 
- Peut être plus facile et moins risqué d'extraire le fœtus par pull method - version podalique quand l'hystérotomie se trouve au plan des épaules
 - Cette méthode ne nécessite pas d'extension de l'incision utérine

Facteurs influençant l'extraction

- Type d'incision :

Technique Cohen Stark comparé au Pfannenstiel diminue la durée d'extraction foétale

- Taille de l'incision cutanée

The allis test for easy cesarean section

Finan et al - Am J Obst Gynecol 1991

étude prospective randomisée

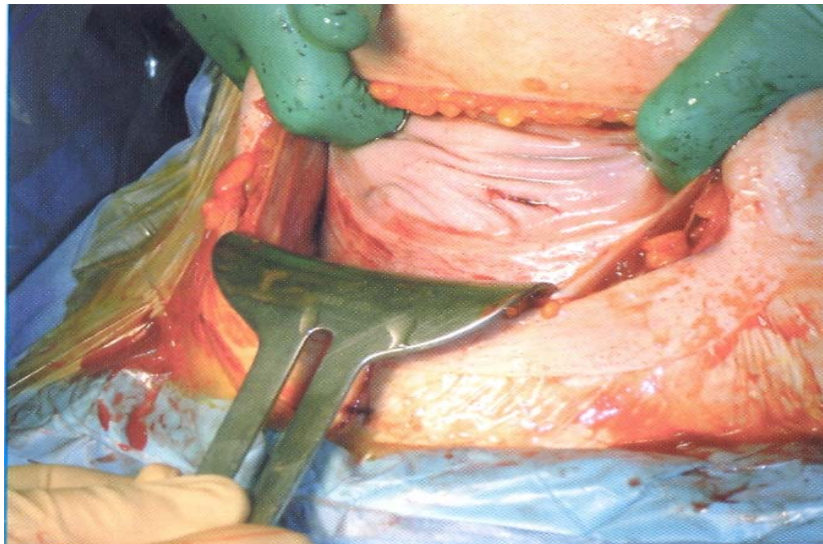temps entre hystérotomie et naissance plus court si incision 15 cm comparé à une incision < 15 cm

! Attention pas de corrélation entre le poids foetal présumé et la taille de l'incision dans le cas des faibles poids de naissance. Plus l'enfant est petit plus l'abord doit être large pour faciliter les manœuvres !

Facteurs influençant l'extraction

■ Type d'hystérotomie

- consensus pour une hystérotomie segmentaire transversale technique de choix pour sa rapidité et sa sécurité
- Incision médiane sur 2-3 cm prudente au mieux extra amniotique puis divulsion au doigt plutôt qu'aux ciseaux ou bistouri : limite le risque de lacérations fœtales



Facteurs influençant l'extraction

■ Hystérotomie

- Une incision verticale complémentaire (en T) branchée au milieu de l'incision transversale peut être nécessaire : malformation foetale siamois, rétention tête dernière avec utérus moulé
- La cicatrice utérine qui en résulte n'est probablement pas de bonne qualité (plutôt segmento corporeale) Cette 2ème incision doit rester une manœuvre rare. Elle doit être signalée dans le CRO

Aides à l'extraction: tocolytique

Pour obtenir une relaxation de l'utérus

- Notamment en cas de P transverse sur rupture prolongée des membranes , rétention tête dernière
- Intérêt de la trinitrine : tocolyse très rapide obtenue en 30 à 90 secondes et brève environ 1 mn
- Métabolisme très rapide, pas d'effet chez le foetus/ nouveau né
- Mais attention action hypotensive
- Hors AMM et pas dans la liste des médicaments essentiels

Aides instrumentales à l'extraction

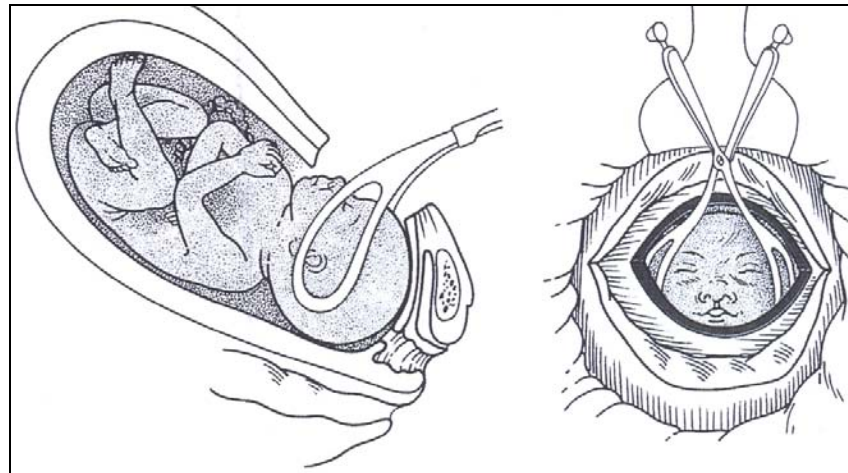
- Application de forceps ou ventouse
- Dans tous les cas

Mêmes principes que la voie basse

Instrument doit être disponible rapidement -
dans le bloc

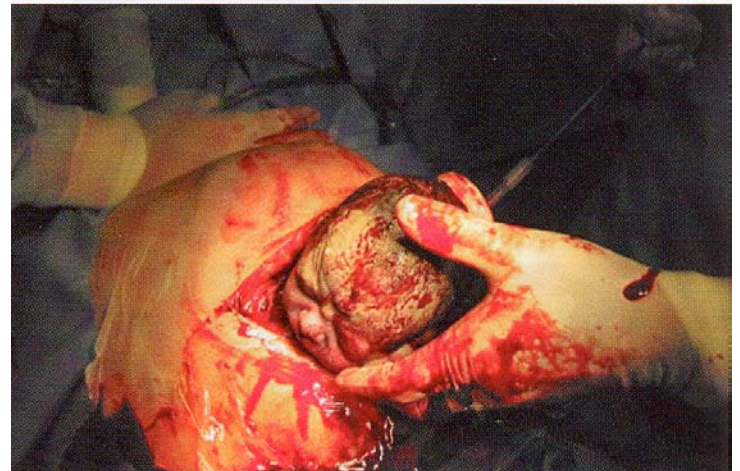
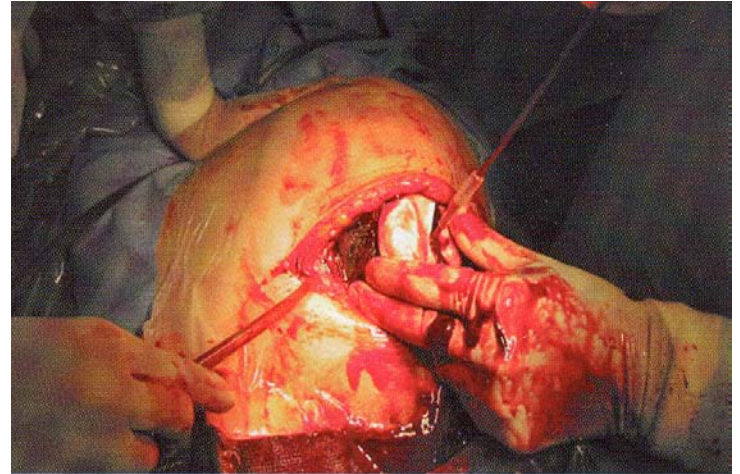
Aide instrumentale en césarienne

- Application de forceps
 - Forceps de Wrigley ou Pageot
 - Petit forceps à branches croisées
 - Attention : ne pas utiliser une seule branche comme levier
 - Augmente faiblement le diamètre de la tête fœtale
 - extraction possible sans dommage utérin
 - Intérêt spécifique : rétention tête dernière



Aide instrumentale en césarienne

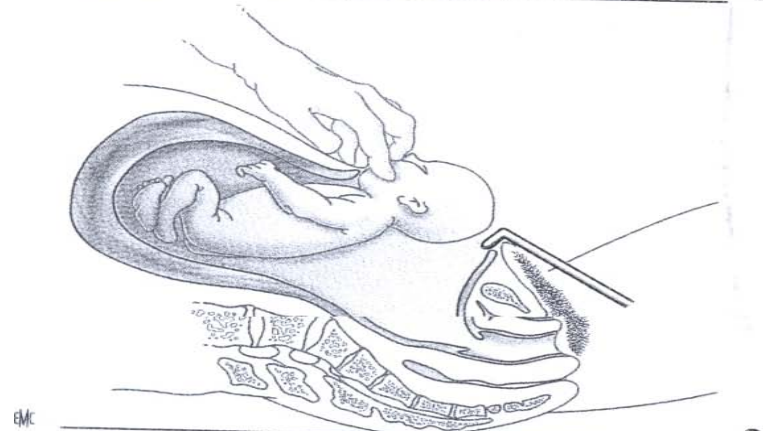
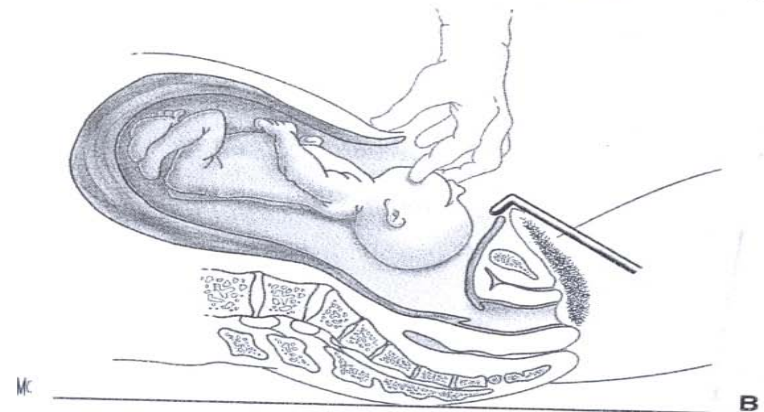
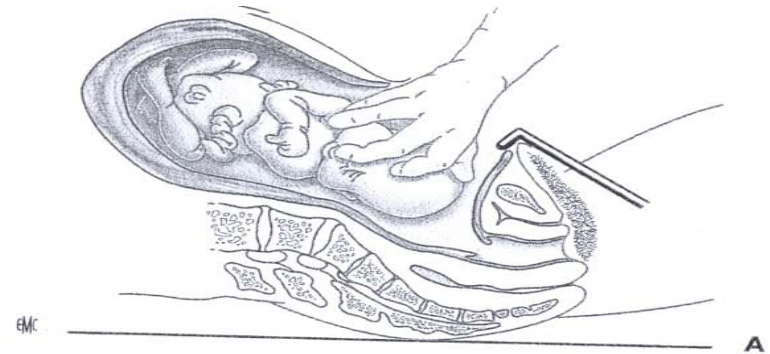
- Application de ventouse
 - Intérêt de la Vacca cup ventouse avec pompe à main intégrée
 - Mise en place aisée au travers de l'hystérotomie
 - Présente l'avantage de ne pas augmenter le volume de la présentation donc pas d'élargissement de l'hystérotomie
 - intérêt spécifique: macrosomie



Transformation en P de la face

- Peut être intéressant en cas de fœtus volumineux
- 2e et 3ème doigts de la main à la recherche de la bouche , puis rotation amenant la face dans l'ouverture utérine
(appui sur la base de la langue et non sur le plancher de la bouche)

Traction sur le maxillaire inférieur / expression fundique

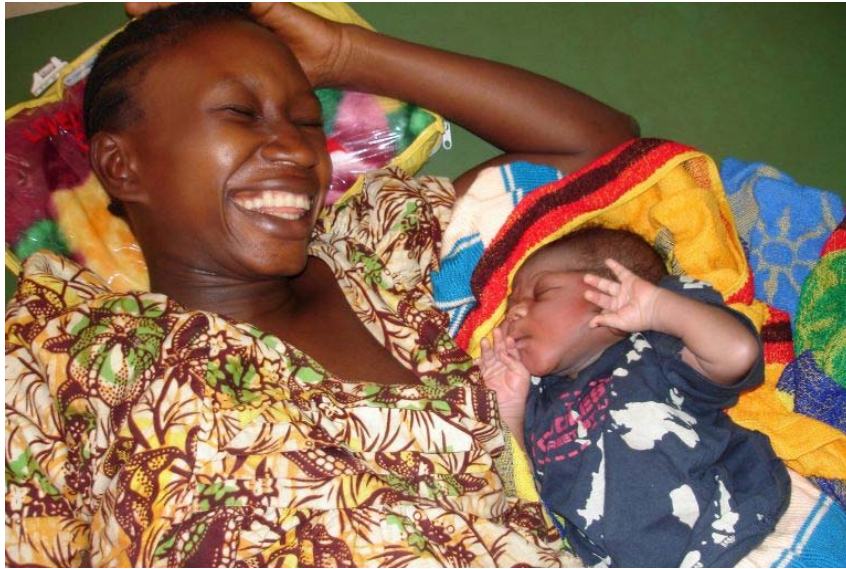

10 points clés pour une extraction facilitée

- 1. Incision cutanée suffisamment grande**
 - 2. Juste avant de débiter l'hystérotomie, pause!
vérifier que l'exposition est suffisante
vérifier la présentation (type/hauteur - anticiper les manœuvres à réaliser)**
 - 3. P céphalique amenée au niveau de l'hystérotomie et
la main positionnée en plan incliné (pas de levier)
Puis poussée sur le fond utérin – dans l'axe**
 - 4. Pas d'extraction 1ère d'une main ! la replacer**
 - 5. Pour les VMI , aller au fond utérin**
- Prendre le temps de se repérer
saisie du pied , reconnu par la saillie du talon**

10 points clés pour une extraction facilitée

- 6. En cas de tête engagée basse , privilégier la version podalique (pull method) au refoulement vaginal (push method)**
- 7. Avoir à disposition forceps/ventouse**
- 8. Exceptionnellement hystérotomie en T (à considérer comme segmento corporeale- faire recommandations pour grossesse suivante)**
- 9. Pas d'extraction précipitée « le fœtus supporte mieux l'hypoxie que le traumatisme »**
- 10. Connaître et respecter la mécanique, la gestuelle obstétricale**



Références iconographie

- EMC
- Mécanique et techniques obstétricales Ed Sauramps médical 2007
- Pratique de l'accouchement Ed Masson 2006